Lane Medical Library

Aus dem pathologisch-anatomischen Institut der
K. thierärztlichen Hochschule in München.

# ÜBER EPICAUDALE UND EPIGNATHE TERATOME.

INAUGURAL-DISSERTATION
ZUR
ERLANGUNG DER DOKTORWÜRDE
DER
HOHEN VETERINÄR-MEDIZINISCHEN FAKULTÄT
DER UNIVERSITÄT BERN
VORGELEGT VON

EDUARD SIGL,
K. B. MILITÄR-VETERINÄR.

STUTTGART.
DRUCK DER UNION DEUTSCHE VERLAGSGESELLSCHAFT.
1902.

Aus dem pathologisch-anatomischen Institut der
K. thierärztlichen Hochschule in München.

# ÜBER EPICAUDALE UND EPIGNATHE TERATOME.

INAUGURAL-DISSERTATION
ZUR
ERLANGUNG DER DOKTORWÜRDE
DER
HOHEN VETERINÄR-MEDIZINISCHEN FAKULTÄT
DER UNIVERSITÄT BERN
VORGELEGT VON

EDUARD SIGL,
K. B. MILITÄR-VETERINÄR.

STUTTGART.
DRUCK DER UNION DEUTSCHE VERLAGSGESELLSCHAFT.
1902.

Von der Fakultät auf die Empfehlung von Herrn Professor Dr. Kitt in München und Antrag von Herrn Professor Dr. Rubeli zum Drucke genehmigt.

Bern, den 14. Februar 1902.

Der Dekan:

**A. Guillebeau.**

Die Missbildungsformen, welche man wegen ihres geschwulstartigen Aussehens mit dem Namen Teratome belegt (Kitt 15, S. 104), finden sich beim Menschen ungleich häufiger vor wie bei den Thieren. Die ganze Gruppe der congenitalen Sacraltumoren, welche nach Ahlfeld (2, S. 55) zu den häufigsten Missbildungen des Menschen gehören, ist bei unseren Hausthieren unbekannt. Trotzdem ist man über die Entstehung der meisten menschlichen Teratome noch im Unklaren (Hennig 12, S. 593).

Eine grosse Anzahl ist zweifellos parasitischen Ursprunges; sie entstammen einer fötalen Inclusion; dagegen ist für andere, z. B. für die Rachenteratome, der Beweis geliefert, dass sie einer einfachen Transposition von Gewebskeimen ihr Dasein verdanken (Arnold 4, S. 176).

Calbet (7) und Hennig (12, S. 600) theilen die Sacralteratome in zwei Gruppen ein, nämlich in Gruppe A: auf Entwicklungsstörung zurückzuführende Tumoren, und in Gruppe B: Tumoren parasitischen Ursprungs.

Im gleichen Sinn werden auch die Bezeichnungen monogerminales und bigerminales Teratom gebraucht.

Einzelne Autoren wollen die Teratome enger begrenzt wissen und bezeichnen mit diesem Namen nur solche Geschwülste, die deutlich erkennbare fötale Formgebilde ent-

halten. Birch-Hirschfeld (5, S. 305) stellt diesen Teratomen die teratoiden Tumoren (Dermoide, Cystosarkome etc.) entgegen und bezeichnet nur diejenigen Teratome als Missbildungen, welche auf fötale Inclusion einer zweiten Fötusanlage zurückzuführen sind. Eine Grenze zwischen beiden Gruppen lässt sich jedoch zur Zeit nicht ziehen. Dies wird erst dann möglich sein, wenn über die Genese der Teratome mehr Klarheit herrscht.

Wegen der Seltenheit solcher Tumoren bei den Hausthieren habe ich nachfolgende, aus der Sammlung des pathologischen Institutes stammende Präparate, die einzig in ihrer Art sind, einem näheren Studium unterworfen.

Bekanntlich sind für eine Reihe von Missbildungen Abschnürungsvorgänge durch das Amnion als Anlass erwiesen worden. Form und Sitz bezüglicher Teratome ist der Art, dass sich die Meinung aufdrängt, es seien auch diese Missbildungen auf Einwirkung amniotischer Fäden zurückzuführen.

Ich glaube mit dieser Folgerung eine Anschauung zu vertreten, auf welche bislang für diese Sorte Missbildungen noch nicht Gewicht gelegt wurde, da, wie die Literatur zeigt, man meistens geneigt ist, die Teratome als Reste inäqualer Duplicitäten zu betrachten.

## 1. Teratoma epicaudale.

Spirituspräparat; hiezu Fig. 1, ½ natürlicher Grösse.

Vorliegendes Präparat ist das 30 cm lange Endstück eines Kalbschweifes mit regelmässiger Behaarung und langer Quaste, welches 6 cm von der Stelle entfernt, an welcher die künstliche Lostrennung erfolgt ist, ein gestieltes Anhängsel besitzt. Es stellt ein kugeliges Gebilde dar mit zwei diametral liegenden Fortsätzen; der proximale davon ist etwas länger als der distale. Die beiden Enden sind abgerundet und 9 cm von einander entfernt. Die Längsachse des Anhängsels bildet distalwärts ungefähr einen halben rechten Winkel mit der des Schweifes.

Die Haut des letzteren geht ohne Unterbrechung auf den Stiel und das ganze Gebilde über und besitzt auf der Vorderhälfte desselben eine lange Behaarung, genau wie eine normale Schwanzquaste. Auch am hinteren Fortsatze sieht man vereinzelte und gerade abstehende längere Haare. Die Epidermis des Anhängsels ist sehr dick und in kleine Felder getheilt.

Durchschneidet man das ganze Gebilde der Länge nach, so findet das Messer überall gleichmässig den Widerstand eines sehr derben Gewebes. Die Schnittfläche ist hellgelb und

Fig. 1.

Teratoma epicaudale vom Kalb. $^1/_2$ natürlicher Grösse.

gegen den Stiel zu fast weiss. Ein sehr derbes faseriges Bindegewebe bildet die ganze Grundlage des Stieles und Anhängsels, in welchem einzelne kleine durchschnittene Gefässe zu sehen sind.

Sucht man nach einer Erklärung dieser curiosen Missbildung, die sich als ein zweiter, wenn auch sehr rudimentärer Schweif im Zusammenhang mit einem normalen Kalbschweif darstellt, so kann man mit Rücksicht auf die Schwanzknospenentwicklung an zwei Möglichkeiten denken (vergl. hiezu Hertwig 13, S. 294).

Die erste Anlage des Schweifes ist eine paarige und hängt mit der Umwandlung des Urmundes zum After und Canalis neurentericus zusammen. Diese findet in der Weise statt, dass die Ränder der Primitivrinne in der Mitte sich verdicken und einander entgegenwachsen. Nach erfolgter Vereinigung ist die Primitivrinne in einen vorderen Abschnitt, den Canalis neurentericus und in einen hinteren getheilt, der zum After wird. Die vereinigten Urmundränder formiren alsbald die Schwanzknospe.

Diese normalen Vorgänge erklären nach Hertwig (13, S. 156) interessante Missbildungen von Lachs- und Froschembryonen, bei denen zuweilen eine Verdoppelung des Schwanzes mit einer ausgedehnten Urmundspalte verbunden ist. Es unterbleibt bei solchen Missbildungen die Verwachsung der beiden Urmundränder mit einander.

Nachdem nach Hertwig (13, S. 296) die Schwanz- und Afterbildung bei allen Wirbelthieren die gleiche zu sein scheint, könnte man daran denken, dass dieselben Störungen, welche bei den Amphibien doppelte Schwänze entstehen lassen, auch in obigem Falle die Missbildung verursachten.

Allerdings müssten bei dieser Art der Entstehung vollständig äquale Schweife hervorgehen oder es wäre möglich, dass die eine Hälfte später noch eine Entwicklungshemmung, z. B. Druck von Seiten der Amnionschwanzkappe, erlitten hat.

Die zweite Entstehungsmöglichkeit erscheint daher wahrscheinlicher. Die Vereinigung der Urmundränder ist normal vor sich gegangen, die Anlage der Schwanzknospe demnach vollendet und erst beim Hervorwachsen findet eine Einkerbung derselben und theilweise Abspaltung einer Partie des noch nicht differenzirten Keimes statt, aus welcher der rudimentäre Schweif hervorgeht.

Es ist bekannt, dass an den Extremitätenknospen bezw. Phalangen durch amniotische Fäden Spaltungen bewirkt werden. Ahlfeld (2, S. 106) führt zum Beweise dafür ein Kind mit gespaltenen Daumen an, bei welchem an der Trennungsstelle noch ein Amnionfaden haftete. Nachdem die hervorwachsende

Schwanzknospe dieselbe günstige Angriffsfläche für eine Einkerbung darstellt, wie die hervorwachsenden Anlagen der Extremitäten, so ist der Analogieschluss nahe liegend, dass auch der Nebenschweif auf eine solche Spaltung zurückzuführen ist.

Nach Klebs (16, S. 306) kann auch bei Raumbeschränkung eine Keimspaltung entstehen (Vermehrung der Finger in einem Fall von peritonealer Intrafötation). Eine derartige Einwirkung, wie z. B. der Druck einer zu engen Amnionkappe, könnte eine Nebenknospenbildung am Schweife veranlasst haben; es liegt jedoch näher, auch im Klebs'schen Falle an eine Spaltung zu denken.

Obige Missbildung lässt sich mit den beim Menschen beschriebenen Schwanzbildungen nicht vergleichen. In diesen Fällen handelt es sich einigemal um eine einfache Vermehrung der Wirbeln, meist aber um sogen. Pseudoschwänze, denen Lipome, Cysten und Steissteratome zu Grunde liegen und einen Schwanz nur vortäuschen (Ahlfeld 2, S. 113).

## 2. Teratoma epicaudale beim Kalb.

Hiezu Fig. 2 mit zugehöriger schematischer Zeichnung Fig. 3.

Dieses eigenartige Präparat verdankt die Sammlung dem Herrn königl. Bezirksthierarzt Merkt in Kempten, welcher dasselbe vom Schweife eines neugeborenen Kalbes entfernte. Es stellt eine kleinfaustgrosse kugelige Geschwulst dar mit einem Gewichte von 140 g. Die Abbildung in Fig. 2 entspricht $^5/_6$ der natürlichen Grösse des Präparates.

Man erkennt an dem Tumor äusserlich zwei Zungenspitzen und einen Unterkieferkörper mit theilweise durchgebrochenen Schneidezähnen. Letzterer bezeichnet die vordere Partie des Teratoms; die angrenzende, in der Zeichnung vollständig sichtbare Seitenfläche ist die linke; die übrigen Bezeichnungen ergeben sich von selbst.

Demnach findet sich auf der unteren Fläche des Teratoms eine lang behaarte Hautpartie, welche ringsum an eine theils glatte, theils mit kegelförmigen Papillen besetzte Schleim-

haut grenzt. — Die dorsale Fläche wird durch einen Backzahnwulst von der rechten Seitenfläche getrennt, der als solcher an den theilweise schon durchgebrochenen oder nur noch mit dünner Schleimhaut bedeckten Backzähnen gut erkannt werden kann. Ein einfacher Höcker oberhalb der linken Zunge enthält einen Backzahn, von dem eine Spitze ebenfalls schon vom Schleimhautüberzug befreit ist. — Rückwärts grenzt eine mit kegelförmigen Papillen besetzte Schleimhautpartie an; auch

Fig. 2.

Teratoma epicaudale vom Kalb; 5/6 natürlicher Grösse.

die rechte, in der Zeichnung nicht sichtbare Seitenfläche trägt die gleichen, rückwärts gerichteten Schleimhautpapillen, welche in Form und Grösse genau denen der Backenwandung eines Rindes gleichen.

Die genauere Untersuchung des Präparates ergibt noch folgende Details.

Unterhalb der linken Zungenspitze sieht man inmitten der langbehaarten Hautpartie eine querovale Schnittfläche mit glatten Hauträndern; an dieser Stelle war das Teratom ursprünglich in natürlicher Verbindung mit dem Schweife.

Bei der operativen Entfernung musste grösstentheils nur die äussere Haut durchtrennt werden, wie die Schnittfläche deutlich erkennen lässt. In der seichten Vertiefung der vorderen Hälfte sind zwei kleine durchschnittene Gefässe im lockeren Zellgewebe eingebettet, offenbar die Ernährungsgefässe des Tumors.

Fig. 3.

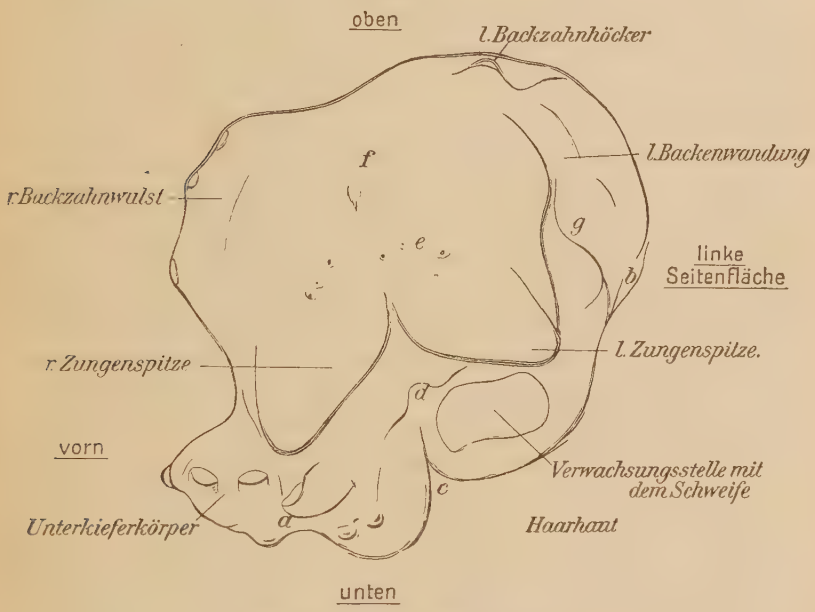


Schematische Zeichnung zu Fig. 2.

Die Haarhaut bedeckt ventral eine halbkugelige Hervorwölbung, ähnlich einem normalen Kinn. Nach rückwärts bildet dieselbe ein kleines Läppchen (b), welches eine runde leinsamengrosse Oeffnung bedeckt. Sie führt in eine unter der Schleimhaut liegende grössere Tasche, deren Wände durch einzelne kurze, sehr derbe Spangen mit einander verbunden sind. Am Eingange finden sich feine lange Haare, welche die Oeffnung fast ganz verstopfen. Die Oberfläche der Taschenwandungen besteht aus verschieden grossen, gelb-

weissen, glatten und schleimhautähnlichen Flecken, welche durch schmale, fein behaarte und dunkelbraun pigmentirte Streifen von einander getrennt sind.

Vor der künstlichen Schnittfläche ist eine in der Fig. 2 gut sichtbare Einkerbung der Haarhaut (c). Sie beginnt als seichte Furche auf der rechten Seite und bildet links einen tiefen Einschnitt über die Grenze der Schleim- und Haarhaut hinaus und verläuft in die Spalte, welche beide Zungenspitzen trennt. In der Tiefe dieser Furche ist an dieser Grenze die Haarhaut als ein kleiner halbkreisförmiger Lappen in die Schleimhaut hineingedrängt (d).

Von der ventralen Fläche des Unterkieferkörpers ist nur ein kleiner Theil noch mit Haaren bedeckt, es fehlt demnach der Lippenrand. Die kleinen, am Rande der Schleimhaut sichtbaren Erhabenheiten sind einfache Verdickungen dieser Haut. Im Unterkieferkörper stecken vier Milchschneidezähne, deren scharfe Ränder die Schleimhaut bereits durchbohrt haben. Ausserdem bemerkt man, dass der äussere linke Schneidezahn mit einem Theil des Unterkiefers durch eine tiefe Spalte von dem übrigen Körper getrennt und zugleich ventral und einwärts etwas verbogen ist (a).

In der Verlängerung der oben erwähnten Einkerbung der Haarhaut trennt eine Spalte die beiden Zungenspitzen. Hornpapillen finden sich sowohl an der dorsalen Fläche, an den stumpfen, dem Spalt zu liegenden Rändern und an der angrenzenden ventralen Fläche, welch letztere an der linken Zungenspitze auch einige Papillae fungiformes besitzt. Die Lage der Papillae circumvallatae (e) ist aus der Zeichnung gut ersichtlich; sie liegen an der Vereinigungsstelle beider Zungenspitzen in einem nach oben gerichteten Winkel; dorsal von der Spitze dieses Winkels befindet sich eine rudimentäre Pap. foliata (f).

Der rechte Backzahnwulst ist ein mit Schleimhaut überzogener Knochen und enthält drei deutlich erkennbare Backenzähne. Der an der Kuppe des linken Backzahnhöckers sichtbare Zahn steckt in einem Knochen, welcher sich noch unter

der Schleimhaut mit scharfer Kante, gut durchfühlbar, 1½ cm ventralwärts fortsetzt.

In der Umgebung der Papillae circumvall. liegen einige kleine Blasen, deren klarer flüssiger Inhalt durch die dünne Schleimhaut schimmert. Die beiden Zungenspitzen setzen sich nach auf- und rückwärts in eine Art von Zungenrücken fort (vergl. Fig. 2), der grösstentheils aus Muskulatur besteht. Der an den rechten Backzahnwulst angrenzende Theil desselben fluctuirt sehr deutlich und der mit Flüssigkeit gefüllte Hohlraum im Gewebe dürfte der Grösse einer Kirsche entsprechen.

Die in der Zeichnung nicht sichtbare rechte Seite des Präparates ist sehr einfach gebaut. Unten grenzt mit scharfem Rande die Haarhaut an die mit rückwärts gerichteten Papillen besetzte Schleimhaut. Gegen den rechten Backzahnwulst und den rechten Schneidezahn zu hören die Papillen in einer ziemlich geraden Linie auf und die Schleimhaut hat wieder eine vollständig glatte Oberfläche. Die mit den gleichen Papillen besetzte Schleimhaut der linken Seitenfläche (vergl. Fig. 2) beginnt hinter dem linken Backzahnhöcker und grenzt unten mit scharfem Rande an die äussere Haut. Eine gewellte Furche (g) durchzieht den vorderen Theil und verflacht sich erst auf der Haarhaut. Dadurch kommen geringe Verschiebungen der Schleimhautoberfläche und der Papillen zu Stande. Die Anwesenheit, Form und Anordnung der letzteren genügt jedoch vollständig, um die betreffenden Schleimhautpartien als „Backenschleimhaut“ bezeichnen zu können.

Das hintere Ende des Teratoms ist rein halbkugelig; unten liegt das bereits oben erwähnte Hautläppchen, über welchem die Schleimhaut noch einige Papillen besitzt. Ein 2 cm breiter Streifen, der sich von der dorsalen Fläche hereinzieht, besitzt eine vollständig glatte Schleimhaut und eine kleine transparente Stelle, unter welcher ein haselnussgrosser, mit klarer Flüssigkeit gefüllter Hohlraum liegt.

In der Nähe des rechten Schneidezahnes findet man zwei kleine Oeffnungen in der mit Papillen besetzten Schleimhaut; sie führen in kleine Schleimhautsäcke.

Zur Untersuchung des im Innern des Tumors sich befindlichen Gewebes wird die Schleimhaut durch einen Cirkelschnitt getrennt. Derselbe beginnt am rechten Schneidezahn, geht entlang der oberen Papillengrenze hinter dem rechten Backzahnwulst quer über die dorsale Fläche zum linken Backzahnhöcker und hinter demselben bis unter die linke Zungenspitze. Den ganzen Schnitt entlang stosst das Messer direct unter der Schleimhaut auf Knochenmasse, von welcher sich die untere Hälfte der Geschwulst ganz gut ablösen lässt; sie bleibt nur noch am Unterkieferkörper im Zusammenhang mit der oberen. In dieser Gewebsmasse sieht man einige Hohlräume der ursprünglich mit Flüssigkeit gefüllten Cysten; sie besitzen eine sehr dünne, innen glatte Wandung.

Was nun die Knochenmasse im Inneren des Teratoms betrifft, so stellt dieselbe einen rudimentären Unterkieferknochen dar und besteht zunächst aus zwei ungleichen, in der Medianebene fast ganz mit einander verschmolzenen Hälften. Die grössere rechte Hälfte besteht aus dem Backzahnfortsatz als Grundlage des rechten Backzahnwulstes; er trägt die drei gut entwickelten Backzähne: dann aus einem längeren schmalen Fortsatz, die Grundlage des Unterkieferkörpers, und aus einem dritten, ventralwärts gerichteten, der einem Kronenfortsatz sehr ähnlich ist. Die kleinere linke Hälfte steht mit dem Unterkieferkörper nicht in Verbindung und besteht aus dem Backzahnfortsatz der linken Seite mit nur einem Backzahn und aus einem ventralwärts gerichteten Fortsatz, welcher dem der rechten Hälfte vollständig gleicht. Beide Fortsätze legen sich median an einander, verschmelzen theilweise mit einander und besitzen eine solche Aehnlichkeit mit den Processus coronoid. eines normalen Unterkiefers, dass sie unter den gegebenen Verhältnissen nur als solche betrachtet werden können. Ihr ventrales Ende ist durch einen sehr schmalen Gewebsstreifen von der Wandung der eingangs geschilderten Tasche getrennt. Diese Tasche kann in Verbindung mit dem Hautläppchen als eine Umbildung eines Theiles der äusseren Schlundtasche vielleicht die Anlage des äusseren Ohres darstellen.

Die mikroskopische Untersuchung des zwischen den Schnabelfortsätzen und dem äusseren Ueberzug des Teratoms liegenden Gewebes ergibt als Bestandtheile desselben viel Fett, Binde- und Drüsengewebe; auch einzelne durchschnittene Gefässe sind zu sehen. Die vielen, mit Flüssigkeit gefüllten Hohlräume sind offenbar Retentionscysten, herrührend von Drüsen.

Diese Missbildung ist einzig in ihrer Art. Aus zusammengehörigen Organen gebildet, die eine ganz bestimmte Region eines normalen Kopfes darstellen, findet man dieselbe an einer Stelle angewachsen, wo sie unmöglich entstehen konnte.

Diejenige Keimzellengruppe, welche derselben zu Grunde liegt, kann entwicklungsgeschichtlich nur vom Kieferbogen stammen. — In Bezug auf diese Abstammung sind zwei Möglichkeiten vorhanden.

Es kann daran gedacht werden, dass jene Keimzellengruppe von einem zweiten Embryo stammt, welcher aus der Spaltung einer Embryonalanlage im Sinne der Klaussnerschen Spaltungstheorie (Stoss 23, S. 725) hervorgegangen wäre. Das Teratom würde den Rest des zu Grunde gegangenen Zwillings darstellen, der mit dem Autositen in Verbindung getreten ist.

Eine Entstehung in diesem Sinne ist sehr unwahrscheinlich. Es finden sich allerdings Beispiele, dass bei inäqualen Doppelmissbildungen der noch vorhandene Rest des verkümmerten Embryo eine Verbindung mit dem Autositen eingegangen ist, und theils durch einen aufgepfropften Nabelstrang, theils nur durch einfache Gefässe ernährt wurde; auch Missbildungen aus der Gruppe der Acardiaci sind beschrieben, welche ohne Nabelstrang nur durch Eihautgefässe versorgt werden (Ahlfeld 2, S. 42), und welche einmal durch irgend welche mechanische Ursache mit der Schwanzknospe verwachsen könnten; alle diese Teratome — auch diejenigen sind hinzuzuzählen, welchen eine fötale Inclusion eines Parasiten zu Grunde liegt — präsentiren sich niemals als eine so abgegrenzte und ausgebildete Organgruppe wie das fragliche Teratom.

Die zweite Möglichkeit der Entstehung desselben, nämlich die Annahme, dass die demselben zu Grunde liegende Keimzellengruppe von demselben Fötus stammt, mit dem das Teratom verwachsen ist, hat die grössere Wahrscheinlichkeit für sich.

Diese Keimzellengruppe muss von dem Orte ihrer Entstehung durch anormale Entwicklungsvorgänge losgelöst und auf eine andere Stelle verpflanzt worden sein. Es würde sich bei diesem Vorgang also nicht um eine Transposition von Gewebskeimen, d. h. um eine einfache Verschiebung derselben bei unvollständiger Lostrennung vom Mutterboden, wie sie Arnold für die Bildung von sogen. Mischgeschwülsten der Sacralgegend (3, S. 13) und Teratomen der Maulhöhle (4, S. 176) nachgewiesen hat, handeln, sondern um eine wirkliche fötale Transplantation, d. h. vollständigen Lostrennung und Einpflanzung an einer anderen Stelle einer ganzen Zellengruppe, ekto- und mesodermaler Abkunft, welche natürlich nur in einem sehr frühen Stadium vor sich gehen konnte.

Die Frage, ob eine fötale Transplantation möglich, muss mit Rücksicht auf die günstigen Resultate postfötaler Transplantationsversuche bejaht werden.

Epithelbrei, Epidermisplatten, dann Epidermis mit Papillarkörper und die ganze Cutis werden mit Erfolg verpflanzt (Aschoff 1, S. 58). Ich erinnere nur an die gelungene Transplantation von Negerhaut auf unpigmentirte Haut und umgekehrt (Lubarsch und Ostertag 17, S. 254). Bekannt ist schon seit alter Zeit, dass ein frisch abgeschnittener Sporn oder beide Sporen eines Hahnes, wenn sie sofort in die Spalte des immer aus zwei Platten bestehenden Rudiments des abgeschnittenen Kammes eingesetzt und hier etwas angedrückt werden, fest anwachsen; desgleichen heilen abgeschlagene Rattenschwänze, unter die Rückenhaut der Ratten gebracht, daselbst ein (Pflug 19, S. 329). Einen sehr interessanten Versuch möchte ich noch aus den vielen mit Erfolg gekrönten herausgreifen. Bei einem wenige Tage alten Meerschweinchen

wurde die Mamma unter die Kopfhaut transplantirt. Als das Thier später trächtig wurde, entleerte sich aus der einen Mamma Milch. An der alten Mammastelle hatte sich Drüsengewebe neu gebildet, wahrscheinlich aus zurückgebliebenen Resten. Schnitte aus der transplantirten und regenerirten Mamma zeigten das Bild einer functionirenden Milchdrüse (Aschoff 1, S. 65). Nach Ribbert (20, S. 63) gelingt die Implantation, d. i. die Einheilung in Körperhöhlen, der verschiedensten Organe und Gewebe relativ leicht und auch die experimentelle Erzeugung von Epithel- und Dermoidcysten unterliegt nicht den geringsten Schwierigkeiten (Ribbert 21, S. 575).

Diese günstigen Resultate postfötaler Transplantation und Implantation sind eine wesentliche Stütze für die Annahme, dass ähnliche Vorgänge zur Zeit des intrauterinen Lebens unter besonderen Umständen auch vor sich gehen können, und dies um so leichter, als diejenigen Bedingungen, welche postfötal für einen günstigen Erfolg solcher Versuche vorhanden sein müssen, in weit höherem Grade zur Fötalzeit gegeben sind.

Eine vom mütterlichen Organismus regulirte, gleichmässig hohe Temperatur verbunden mit einer stets vorhandenen eiweissreichen Flüssigkeit umgeben den Embryo und unterstützen natürlich in hohem Grade die an und für sich schon sehr bedeutende Proliferationsfähigkeit embryonaler Zellen, und wenn wir noch bedenken, dass der ganze Vorgang einer fötalen Transplantation rein aseptisch vor sich gehen kann, so brauchen wir keinen Moment zu zweifeln, dass unter besonderen Umständen eine solche wirklich stattfinden kann.

Allerdings muss zunächst daran gedacht werden, auf welche Weise entsprechend den extrauterinen Verhältnissen die Entstehung einer Wundfläche an der Transplantationsstelle vor sich gehen kann.

Eine einfache Erklärung hiezu gibt die Annahme, dass das Amnion sich in Folge abnormer Bewegungen des Fötus

in Falten legt, einen Druck auf eine bestimmte Körperstelle ausübt, der sich dann bei abnormen oder physiologischen Bewegungen in Reibung umwandelt, und so eine Verletzung der Körperoberfläche hervorruft. Kommt dann diese verwundete Stelle mit einer Zellengruppe in Berührung, welche intact oder ebenfalls auf die gleiche Weise verwundet sein kann, so wird sehr rasch eine Verklebung stattfinden können. Zur Zeit der stärksten Krümmung des Embryo, wo sich Kopf und Schweif fast berühren, liegen die Verhältnisse sowohl für eine Verwundung der Schwanzknospe durch eine Amnionfalte, als auch für eine Verklebung der verwundeten Schwanzknospe mit dem Entstehungsort fraglicher Keimzellengruppe des Kieferbogens äusserst günstig. Die Ablösung eines Oekus kann mit jeder weiteren Bewegung des Embryo erfolgen.

Die stärkste Krümmung desselben fällt mit der Entwicklung des Unterkieferfortsatzes zusammen und damit wäre auch die Zeit der Entstehung obiger Missbildung einigermassen bestimmt. In diesem Entwicklungsstadium macht der Embryo auch in wenigen Tagen gleichzeitig mit der Ausbildung des Amnion eine Reihe von bedeutenden Formveränderungen (Keibel 14, S. 29).

Nach den Erfahrungen über die Lebensfähigkeit von Hautepithelien bei Transplantationsversuchen, wobei Epidermis, in kühler Temperatur aufbewahrt, mehrere Tage bis zu 3 Wochen lebensfähig erhalten werden konnte (Aschoff 1, S. 59) können wir mit einer gewissen Berechtigung noch einen complicirteren Vorgang bei der Entstehung obiger Missbildung annehmen: die Keimzellengruppe kann mit Hilfe des Amnion mittelbar auf die Schwanzknospe verpflanzt werden. Nach vorausgegangener Verwundung würde zuerst eine Verklebung des Amnion mit der Keimzellengruppe und dann durch Bewegung des Embryo eine Lostrennung derselben erfolgen; der am Amnion haftende Zellenhaufen würde dann auf die verwundete Schwanzknospe transplantirt werden.

Ahlfeld (2, S. 110) nimmt für die Entstehung versprengter Brustdrüsenpartien eine einfache Abspaltung durch

Druck des Amnion an und dann eine nachfolgende Transplantation der am Amnion haftenden abgesprengten Theile auf die Körperoberfläche.

Der durch den abgesprengten Oekus entstandene Verlust am Kiefer wird durch complete Regeneration wieder ausgefüllt, so dass keinerlei Anomalie verbleibt.

Eine Behinderung der Weiterentwicklung der versprengten Keimzellengruppe an der exponirten Stelle durch das Amnion muss nach den bisherigen Erfahrungen erwartet werden. Für eine solche haben wir deutliche Beweise an dem Tumor und auf dieselben bei der Beschreibung bereits hingewiesen: die Abspaltung und Verlagerung des linken Schneidezahnes und eines Theiles vom Unterkieferkörper (a), die Einkerbungen bei c und g, die Spaltung der Zungenspitzen, und vor allem der Umstand, dass diese Spaltung in der gleichen Richtung der Einkerbung c liegt und die Hineinschiebung der äusseren Haut in die Schleimhaut bei d. Die kugelige Form des Teratoms und die Umbiegung der Kronenfortsätze weisen auf eine circuläre Bandeinschnürung durch das Amnion hin, welches in Form von Falten jene Einkerbungen und Spaltungen hervorgerufen hat.

### 3. Teratom aus der Maulhöhle eines Kalbes.

Hiezu Fig. 4.

Das Präparat wurde von Herrn Districtsthierarzt Leibold an das pathologische Institut eingesandt mit der Angabe, dass er es seitlich der Zunge eines neugeborenen Kalbes entfernte. Ausserdem theilte er noch mit, dass an diesem Thiere keine weiteren Anomalien gefunden werden konnten.

Die in Fig. 4 in $^2/_3$ natürlicher Grösse dargestellte Gewebsmasse besteht aus einem 9 cm langen, ovalen, von Schleimhaut überzogenen Körper, der deutlich als eine Zunge erkannt werden kann; an dieser hängt ein zweiter stumpfkegelförmiger Körper ähnlich dem eines Unterkiefers mit einem Kranz von Schneidezähnen am Rande der Kegelbasis.

Das hintere Ende der Zunge ist bestimmt durch die zweimarkstückgrosse Querschnittfläche, an welcher Stelle die künstliche Lostrennung von der normalen Kalbszunge vorgenommen worden ist. Diese Schnittfläche besteht nur aus durchtrennter Zungenmuskulatur, einigen Blutgefässen und der durchschnittenen Schleimhaut.

Fig. 4.

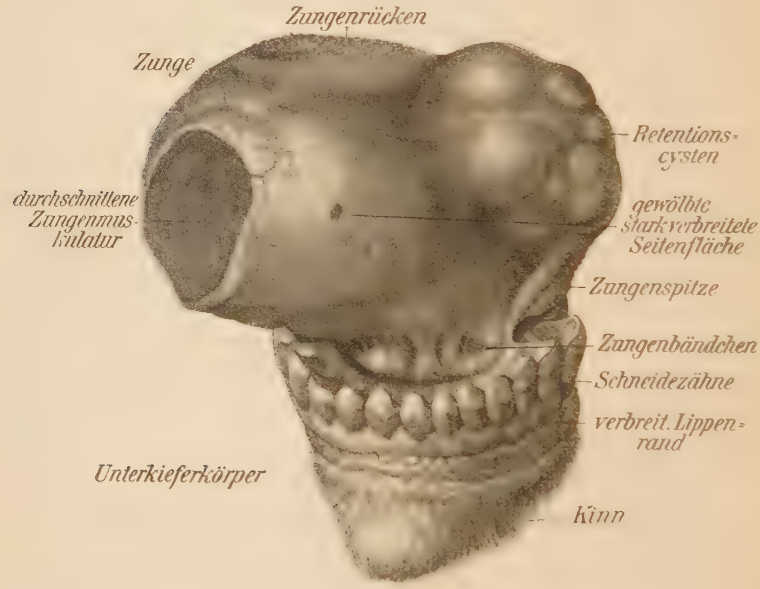


Teratom, welches seitlich von der Zunge eines Kalbes entfernt wurde; $^2/_3$ natürlicher Grösse.

An der dorsalen Fläche der Zunge befinden sich verhornte haarförmige Papillen, welche in einem breiten Streifen bis zu der kleinen, gegen den kegelförmigen Körper herabgezogenen Zungenspitze ziehen und deren Aussenfläche vollständig bedecken. Durch genaues Betasten lässt sich feststellen, dass die durchschnittene Zungenmuskulatur unter der dorsalen Fläche bis zur Zungenspitze hinzieht und nur ein Drittel des ganzen Zungenkörpers einnimmt. Die lateralen Flächen sind mit glatter Schleimhaut überzogen, stark convex

und im Verhältniss zum Zungenrücken bedeutend verbreitet. Sie fluctuiren sehr deutlich, woraus zu schliessen ist, dass der unter der Zungenmuskulatur liegende Raum grösstentheils mit Flüssigkeit gefüllt ist. Die in der Zeichnung sichtbare Seitenwandung zeigt spitzenwärts mehrere ungleich grosse blasige Auftreibungen mit einem transparenten Schleimhautüberzug, welcher eine klare gelbliche Flüssigkeit durchschimmern lässt. Die abnorme Umfangsvermehrung der Zunge an den lateralen Flächen beruht auf dem Vorhandensein dieser mit Flüssigkeit gefüllten Räume, welche nur als Retentionscysten der Unterzungendrüse betrachtet werden können.

Ein 3 cm langes Frenulum trägt den stumpfkegelförmigen Körper. Am Rande desselben stehen 17 vollständig ausgebildete Schneidezähne neben einander und formiren einen Kranz, der nur auf der linken, in der Zeichnung nicht sichtbaren Seite eine 1½ cm lange Lücke aufweist. Von dieser Lücke zungenspitzenwärts sind die nächsten 8 Zähne so gestellt und der Grösse nach geordnet, wie die Schneidezähne eines normalen Unterkiefers. Das Frenulum der kleinen Zungenspitze kommt genau zwischen den 4. und 5. Zahn, von der Lücke aus gerechnet, zu liegen. Die übrigen 9 Zähne stehen regelmässig in gleicher Grösse neben einander, so dass eine bestimmte Zusammengehörigkeit nicht zu erkennen ist.

Die Zähne stecken in einem Unterkieferkörper, der die Grösse eines halbirten Hühnereies hat. Er ist mit einer Hautkappe bedeckt, die mit normalem Lippenrand an das Zahnfleisch grenzt. Dieser erhebt sich nicht bis zur Höhe der Schneidezahnränder; er ist zwischen dem 4. und 5. Zahn, von der Lücke aus gerechnet, etwas breiter, indem er eine kleine Ausbuchtung nach unten macht. Die Hautkappe, das Kinn des Unterkieferkörpers, lässt kleine fluctuirende Erhabenheiten erkennen, die sich auf dem Durchschnitte als mit glasigem Schleim gefüllte Hohlräume präsentiren, deren Wände gleichmässig dicht mit Haaren besetzt sind. Sie stellen demnach kleine Dermoidcysten dar.

Der vordere oder Haupttheil der Zunge und der Unterkiefer entwickeln sich aus den Unterkieferfortsätzen; der erstere entsteht als ein unpaarer Höcker am Grunde der Maulhöhle.

Es lässt sich daher mit einer gewissen Berechtigung annehmen, dass noch vor der Differenzirung der normalen Anlage durch einen Spaltungsvorgang, der in diesem Falle vielleicht mehr als Abschnürungsvorgang gedacht werden kann, die theilweise Lostrennung einer Keimzellengruppe erfolgte, aus welcher sich die überzähligen Organe entwickelten. Als spaltende Kraft müsste man auch hiebei das Amnion heranziehen.

Die Beschreibung eines ganz ähnlichen accessorischen Unterkieferkörpers mit 12 regelmässigen Schneidezähnen findet sich in Kitt's Lehrbuch der pathologisch-anatomischen Diagnostik, 2. Aufl. (15, S. 85). Der Unterkiefer war ventral mit dem Unterkieferkörper eines Rindes verbunden. Dieses Präparat lässt sich wohl am natürlichsten auch durch einen Abschnürungsvorgang erklären und unterstützt dadurch die gleiche Annahme für die Entstehung obiger Missbildung.

Dadurch tritt auch der Gedanke, unsere Missbildung als Rudimente eines zweiten Fötus zu betrachten, noch mehr in den Hintergrund.

### 4. Dignathia inferior (Schwein).

Eingesandt von Herrn L. Weigand, städt. Thierarzt in Kaiserslautern.
Fig. 5 und 6; natürliche Grösse.

Fragliches Schweinchen wurde als siebentes von 8 Jungen geboren. Einige Stunden war es recht munter, verendete aber plötzlich. Die übrigen Schweinchen des gleichen und des vorhergehenden Wurfes waren normal.

Bei der äusseren Besichtigung fällt auf, dass das Maul in Folge einer auf dem Unterkiefer aufsitzenden Gewebsmasse nicht geschlossen ist. Dieselbe stellt sich von vorn gesehen als ein aufrecht stehender eiförmiger Wulst in der Mitte des Maules dar, der ein wenig nach rechts geneigt ist. An der

Vorderfläche erkennt man zwei Backzahnreihen, dorso-ventral verlaufend, von denen jede drei noch mit Schleimhaut überzogene, doch deutlich zu unterscheidende Backzähne enthält. Der letzte Backzahn liegt dorsal. Spaltet man den Schleimhautüberzug der Kuppe des Wulstes und präparirt ihn los, so erkennt man, dass die Backenzähne in zwei dorsal mit einander verschmolzenen rudimentären Unterkieferästen stecken

Fig. 5.

Dignathia inferior vom Schwein; natürliche Grösse.

und diese den alleinigen Inhalt des eiförmigen Körpers darstellen.

Zu beiden Seiten desselben liegen zwei Zungenspitzen, die sich hinter demselben zu einem gemeinschaftlichen Zungenkörper vereinigen. Ihre Ränder sind wie bei normalen Schweinszungen gleichmässig mit langen Papill. fungiformes besetzt. Durch ein normales Frenulum steht jede Zungenspitze mit einem Unterkieferkörper in Verbindung, die ihrer-

seits wieder ein eigenes, gut ausgebildetes Kinn besitzen. Die letzteren sind median durch eine seichte Furche deutlich getrennt. An beiden Unterkieferkörpern sind die Incisivi 2 und 3 vollkommen ausgebildet, die Inc. 1 dagegen noch nicht durchgebrochen. Von den lateralen Inc. 3 führen Zwischenzahnränder zu den normalen Backzahnreihen des Unterkiefers.

Zu jedem Unterkieferkörper kann man also zwei Back-

Fig. 6.

Gaumenpartie zu Fig. 5; natürliche Grösse.

zahnreihen rechnen, die normale laterale und die anliegende des eiförmigen Wulstes.

Nachdem am Gaumen weitere Veränderungen sichtbar sind, wird zur leichteren Untersuchung derselben die Unterkieferregion vollständig abgetrennt.

Die Gaumenpartie ist in Fig. 6 dargestellt. Unregelmässig geformte Wülste liegen in der Mitte derselben und sind mit der rechten Gaumenhälfte in fester Verbindung; vom linken Gaumen her lassen sie sich emporheben und man erblickt dann eine schmale, linksseitige Gaumenspalte vom Rüssel

bis zum weichen Gaumen, in welche sich jene Wülste noch etwas hineinziehen.

Der vordere Wulst (W 1) ist zum Theil mit der Rüsselhaut, zum Theil mit Schleimhaut überzogen, fühlt sich derb an und enthält im Innern vier noch unvollkommene Schneidezähne, welche unregelmässig neben einander liegen. Zwischen Wulst 1 und Wulst 2 liegt am medialen Rande ein vollständig entwickelter Prämolare, in einem häutigen Säckchen eingeschlossen.

Wulst 2 steht mit einer faltigen Haut in Verbindung, welche an einen Amniontheil erinnert. Die mikroskopische Untersuchung derselben, einige Millimeter von der Verwachsungsstelle entfernt, ergibt das normale Bild des Amnion.

Der Inhalt von Wulst 2 wird durch drei noch unvollkommene Backzähne dargestellt, welche in einem lockeren, blutreichen Gewebe unregelmässig neben einander liegen.

Der dritte flache Wulst ist ein Theil der Gaumenschleimhaut mit den Gaumendrüsen.

Die Wülste sind nur durch Bindegewebe mit der rechten Gaumenspalte und deren medialem Rande verbunden.

Im Oberkiefer befinden sich die vollständig entwickelten Incisivi 3 und Canini; die vier Backzahnreihen bestehen aus der normalen Zahl von Prämolaren.

Eine genaue Untersuchung der übrigen Organe des Kopfes und des Rumpfes ergibt keine Abweichung von der Norm, auch die Behaarung ist überall eine vollkommene.

Die im Wulst 1 unregelmässig durch einander liegenden vier Schneidezähne bilden mit den vollständig entwickelten Incisivi 3, den beiden Canini und den normalen Backzahnreihen ein vollzähliges Oberkiefergebiss. Daraus muss geschlossen werden, dass die vier Schneidezähne nur gehindert worden sind, ihre normale Stellung einzunehmen. Entweder hat der eiförmige Wulst einen Druck gegen diese Stelle ausgeübt oder ein Theil des Amnion ist als Falte über

dieselbe hinweggezogen und hat die Rüsselhaut mit den Zahnanlagen nach innen gedrückt.

Bei Anfertigung der Fig. 6 ist die Lage der Amnionfalte nur deswegen so gewählt worden, damit dieselbe deutlicher dargestellt werden konnte; irgend welche Abschürfungen an den Maulrändern waren nicht zu sehen, aus welchen man hätte schliessen können, dass die Lage in der Zeichnung auch ursprünglich dieselbe war. Es erscheint daher die Annahme viel richtiger, dass fragliche Falte über den Rüssel nach aussen gezogen ist und dabei die erwähnte Anomalie verursacht hat.

Die Oberkieferfortsätze bilden mit dem Stirnfortsatz die Decke des primitiven Mundraumes; erst später wachsen die Gaumenfortsätze zu den inneren Nasenfortsätzen und vereinigen sich mit diesen.

Verwächst nun eine Amnionfalte vor dieser Vereinigung mit der Innenfläche eines Oberkieferfortsatzes, so kann durch den Zug des Amnion eine Keimzellengruppe an der Verwachsungsstelle losgezerrt werden, aus der sich entsprechend der Abstammung Backenzähne bilden können. Für diese Art der Entstehung spricht auch die einseitige Gaumenspalte.

Die Amnionverwachsung müsste demnach noch vor der Vereinigung der Gaumenfortsätze erfolgt sein.

Für die Möglichkeit der Entstehung einer fötalen Transplantation habe ich eine vorausgegangene Verwundung der Körperoberfläche durch das Amnion angenommen und bereits an dieser Stelle bemerkt, dass dieselbe durch Reibung einer Amnionfalte hervorgerufen werden kann. Der gleiche Vorgang kann auch zu einer Erklärung der Amnionverwachsungen angenommen werden.

Faltenbildungen des Amnion werden wohl bei den Formveränderungen und Bewegungen des Fötus am leichtesten eintreten können. Die ersteren vollziehen sich in wenigen Tagen, gleichzeitig mit der Ausbildung des Amnion, der Gehirnblasen und der Gesichtsfortsätze. Keibel (14, S. 34 u. f.) fand bei 14—20 Tage alten Schweineföten die verschiedensten Stadien der Beugung, Streckung und Drehung. Auch dürfte der

Embryo sehr bald im Stande sein, auf äussere Reize reflectorisch Bewegungen auszuführen. Störungen, wie z. B. temporäre Sauerstoffarmuth oder Hyperthermien des Mutterthieres, können auf die activen und passiven Bewegungen des Fötus hemmend oder beschleunigend einwirken oder direct abnorme Bewegungen veranlassen, wodurch Faltenbildung des Amnion entstehen kann.

Solche Falten können sich dann zwischen Fortsätze oder in Rinnen legen, deren Verwachsung verhindern, Spaltungen hervorrufen oder auch bandartig Theile des Fötus durch Compression schädigen (Marchand 18, v. Winkel 24).

Sie können aber auch durch weitere Bewegungen des Fötus und durch Eigenbewegung des Amnion die Körperoberfläche durch Reibung verwunden und eine einfache traumatische, rein aseptische Entzündung hervorrufen, wodurch der Boden für eine Verklebung und spätere Verwachsung des Amnion mit dem Fötus geschaffen wird.

Beim Weiterwachsthum des Embryo und Amnion und Ansammlung von Liquor Amnii kommt es zur Bildung von Ligamenten, zu starken Zerrungen und Verunstaltungen der mit dem Amnion verwachsenen Theile des Fötus.

Reissen solche amniotische Stränge durch Bewegungen des Embryo wieder ab, so können an Neugeborenen granulirende Wunden oder Narben die einstige Verwachsungsstelle noch kennzeichnen (Ahlfeld 2a, S. 1, Stoss 22, S. 2).

Bei obiger Missbildung ist es wohl möglich, dass eine Amnionfalte, wahrscheinlich in Zusammenhang mit der vorhandenen, auch die Einkerbung des Unterkieferfortsatzes und dadurch die Bildung der beiden Doppelkiefer und die Theilung der Zunge veranlasst hat.

Ueber Doppelkieferbildungen finden sich in der Literatur sehr wenig Angaben. In den französischen Werken über Missbildungen von Blank (6, S. 281) und Guinard (10, S. 474) ist die Abbildung eines von Prof. Lesbre beschriebenen Schweinchens, welches die gleiche Doppelkieferbildung wie im obigen Falle zu besitzen scheint; die genannten Autoren

rechnen diese Missbildung zu den „Monstres doubles parasitaires".

In der Menschenheilkunde sind nur 2 Fälle mit Verdoppelungen des Unterkiefers bekannt. Sie sind unter dem Namen „Polygnathie" von Magitot in den Annales de Gynécologie 1875 beschrieben. Ahlfeld (2, S. 50) führt sie als besondere Formen des Epignathus an, bei denen ein Unterkiefer des Autositen in deutlichem Zusammenhang steht mit einem Unterkiefer des Parasiten; bei einem Erklärungsversuch ist dieser Autor gezwungen, von seiner Theorie über die Entstehung des Epignathus vollständig abzugehen und zurück zu greifen auf die Ansicht von Schultze (Förster 8, S. 37), welcher für die Entstehung des Epignathus annimmt, dass bei einem Nebeneinanderliegen zweier Keimanlagen die unteren Fortsätze des ersten Kiemenbogens in Verbindung mit einander sind und dann der eine Embryo bis auf diese Verbindung verkümmert.

Gurlt (11, S. 208 u. f.) rechnet die wenigen Fälle von Doppelkieferbildung ebenfalls zu den Doppelmissbildungen: sie sind angeführt bei der V., VI. und VII. Gattung, Diprosopus, Monocranus, Heterocephalus.

Die Entscheidung darüber, ob man es im obigen Falle mit einer Spaltung durch Amnionfäden oder mit einer Doppelmissbildung zu thun hat, dürfte, so lange nicht weiteres Material zur Verfügung steht, vorläufig nicht möglich sein.

Zum Schlusse erfülle ich die angenehme Pflicht, Herrn Prof. Dr. Kitt für die gütige Ueberlassung der Präparate meinen ergebensten Dank auszusprechen.

## Figurenerklärung.

Fig. 1. Teratoma epicaudale; ½ natürlicher Grösse. Das 30 cm lange Schweifende eines neugeborenen Kalbes mit einem zweiten rudimentären Schweif als Anhängsel: ein kugeliges Gebilde mit einem proximalen und distalen Fortsatz und langer Behaarung, entsprechend einer normalen Schwanzquaste.

Fig. 2. Teratoma epicaudale, welches vom Schweif eines neugeborenen Kalbes operativ entfernt wurde; 5/6 natürlicher Grösse; Gewicht 140 g. Hiezu schematische Zeichnung (Fig. 3). Tumor von vorne und von der linken Seitenfläche gesehen: ein deutlich erkennbarer Unterkieferkörper; bei

a: amniotische Abspaltung und Verlagerung des äussersten linken Schneidezahnes mit dem dazu gehörigen Theil des Unterkiefers. Haarhaut mit der Verwachsungsstelle des Tumors mit dem Schweife des Kalbes;

b: kleines Hautläppchen (rudimentäres äusseres Ohr);

c: amniotische Einkerbung der äusseren Haut;

d: halbkreisförmige Einlagerung der Cutis in die Schleimhaut durch den Druck einer amniotischen Falte. Rechte und linke Zungenspitze durch einen in der Verlängerung der Cutiseinkerbung c d liegenden Spalt getrennt;

e: Papill. circumvall.;

f: Papill. foliat. Rechter Backzahnwulst mit 3 Backzähnen. Linker Backzahnhöcker mit 1 Backzahn. Linke Backenwandung mit Papillen besetzt;

g: Einkerbung durch amniotische Falten.

Fig. 4. Teratom, seitlich von der Zunge eines Kalbes entfernt; 2/3 natürlicher Grösse. Der längsovale obere Körper ist eine Zunge mit stark verbreiteten Seitenflächen, im Innern liegen grosse Retentionscysten; auch die blasigen Auftreibungen sind solche. Zungenrücken und Zungenspitze haben Papillen. Links ist die Trennungsstelle des Teratoms von der Zunge des Kalbes. Am Zungenbändchen hängt ein Unterkieferkörper mit Kinn und 17 Schneidezähnen.

Fig. 5. Dignathia inferior vom Schwein; natürliche Grösse. Die Veränderungen sind auch ohne nähere Bezeichnung gut zu erkennen; zu beiden Seiten eines eiförmigen, aufrecht stehenden Wulstes mit 2 Backzahnreihen liegt eine Zungenspitze, ein vollständiger Unterkieferkörper mit Kinn.

Fig. 6. Gaumenpartie des in Fig. 5 abgebildeten Kopfes. Wulst 1 theils mit Rüsselhaut, theils mit Schleimhaut überzogen; er enthält 4 Schneidezähne. Incisivi 3 und Canini beiderseits vollständig entwickelt. Ein Prämolare liegt zwischen Wulst 1 und Wulst 2. Dieser steht mit einer Amnion-

falte in Verbindung und enthält 3 Backenzähne. Wulst 3 ist ein Theil der Maulschleimhaut mit den Gaumendrüsen. Die Backzahnreihen enthalten 3 mit Schleimhaut überzogene Zähne. Linksseitige Gaumenspalte.

## Literatur.


1. Aschoff, L., Ergebnisse der allgem. Pathologie und pathol. Anatomie des Menschen und der Thiere. Herausgegeben von O. Lubarsch und R. Ostertag. Wiesbaden 1898.
2. Ahlfeld, Die Missbildungen des Menschen. 1880.
2a. Derselbe, Festschrift für die Berliner geb. Gesellschaft. Wien 1894.
3. Arnold, J., Myelocyste, Transposition von Gewebskeimen und Sympodie. Beiträge zur pathol. Anatomie und zur allgem. Pathologie. herausgegeben von Prof. Dr. Ernst Ziegler. XVI, 1894.
4. Derselbe, Ueber behaarte Polypen der Rachenmundhöhle. Virchow's Archiv Bd. 111. Berlin 1888.
5. Birch-Hirschfeld, Lehrbuch der pathol. Anatomie. Leipzig 1897.
6. Blank, L., Les anomalies chez l'homme et les mammifères. Paris 1893.
7. Calbet, J. B., Contribution à l'étude des tumeurs congenitales d'origine parasitaire de la region sacro coccygienne. Paris 1893. (Citirt nach Hennig, 12.)
8. Förster, A., Die Missbildungen des Menschen. Jena 1861.
9. Guillebeau, A., Un cas d'epignathie chez le veau. Archives de Physiologie. Paris 1881.
10. Guinard, L., Précis de Tératologie. Paris 1893.
11. Gurlt, E. F., Lehrbuch der pathol. Anatomie der Haussäugethiere. II. Theil. Berlin 1832.
12. Hennig, L., Ueber congenitale echte Sacraltumoren. Beiträge zur pathol. Anatomie und zur allgem. Pathologie, herausgegeben von Prof. Dr. Ernst Ziegler. Jena 1900.
13. Hertwig, O., Lehrbuch der Entwicklungsgeschichte des Menschen und der Wirbelthiere. Jena 1898.
14. Keibel, F., Normentafeln zur Entwicklungsgeschichte der Wirbelthiere. I. Normentafeln zur Entwicklungsgeschichte des Schweines. Jena 1897.
15. Kitt, Th., Lehrbuch der pathol.-anatom. Diagnostik. Stuttgart 1900.
16. Klebs, E., Allgemeine Pathologie. Jena 1889.
17. Lubarsch, O. und Ostertag, R., Ergebnisse der allgem. Pathologie und pathol. Anatomie des Menschen und der Thiere. Wiesbaden 1894.

18. Marchand, Missbildungen. Realencyclopädie der ges. Heilkunde von Eulenburg. 1888.
19. Pflug, Transplantation. Encyclopädie der ges. Thierheilkunde und Thierzucht, herausgegeben von A. Koch. Bd. 10. Wien und Leipzig 1893.
20. Ribbert, citirt nach Aschoff, 1. 1898.
21. Derselbe, Experimentelle Erzeugung von Epithel- und Dermoidcysten. Deutsche Zeitschrift für Chirurgie. Berlin 1898.
22. Stoss, A., Eine seltene Pferdemissbildung. Monatshefte für prakt. Thierheilkunde. Stuttgart 1896.
23. Derselbe, Missbildungen der Hausthiere. Ergebnisse der allgem. Pathologie und pathol. Anatomie des Menschen und der Thiere, herausgegeben von O. Lubarsch und R. Ostertag. Wiesbaden 1897.
24. v. Winkel, F., Aetiologische Untersuchungen über einige sehr seltene fötale Missbildungen. Münch. med. Wochenschr. Nr. 17 und 18. 1896.

## Literatur über Simonart'sche Bänder.

1832. Geoffroy, J. St. Hilaire, Histoire générale et particulière des anomalies de l'organisation chez l'homme et les animeaux. Paris. 3 Bände mit Atlas.
1832. Gurlt, E. F., Lehrbuch der path. Anatomie der Haussäugethiere. II. Theil. Berlin.
1836. Simpson, Med. Journal, Nov., S. 120. Dublin.
1837. Grätzer, Die Krankheiten des Fötus. Breslau.
1846. Simonart, Archiv de la méd. Belg.
1850. Beer, Fr., Beiträge zur Lehre der Missgeburten. Inaug.-Dissert. Zürich.
1854. Braun, G., Ueber spontane Amputation des Fötus etc. Zeitschrift der Gesellschaft der Aerzte in Wien Heft IX.
1857. Braun, C. R., Lehrbuch der Geburtshilfe. Wien.
1860. Panum, Untersuchungen über die Entstehung der Missbildungen, zunächst in den Eiern der Vögel. Berlin.
1862. Braun, G., Neuer Beitrag zur Lehre von den amn. Bändern. Wien.
1862. Dehn, M., Monatsschrift für Geburtskunde und Frauenkrankheiten Nr. 20. Berlin.
1863. Virchow, R., Die krankhaften Geschwülste S. 176. Berlin.
1864. Hecker, C., Ueber amn. Fäden. Klinik der Geburtskunde Bd. II, S. 227. Leipzig.

1868. Jensen, Ein Beitrag zur pathol. Entwicklungsgeschichte. Virchow's Archiv Bd. 42. Berlin.
1869. Klotz, C. B., Ueber amn. Bänder und Fäden. Inaug.-Dissert. Leipzig.
1870. Virchow, R., Die siamesischen Zwillinge. Berliner klinische Wochenschrift S. 154.
1871. Fürst, Das Amnion in seinen Beziehungen zu fötalen Missbildungen. Archiv für Gynäkologie. Berlin.
1880. Ahlfeld, F., Die Missbildungen des Menschen. Leipzig.
1886. Perls, M., Lehrbuch der allgem. Pathologie. Stuttgart.
1888. Marchand, Missbildungen. Realencyclopädie der ges. Heilkunde, herausgegeben von Eulenburg. Wien.
1889. Klebs, E., Allgem. Pathologie. Jena.
1891. Dareste, C., Production des Monstruosités. Paris.
1892. Greef, Ueber 3 Fälle von Missbildungen durch amn. Stränge. Dissert. Kiel.
1894. Ahlfeld, F., Eine neue typische Form durch amn. Fäden hervorgebrachter Verbildungen. Festschrift für die Berliner geb. Gesellschaft S. 1. Wien.
1894. Strassmann, P., Ueber amn. Verstümmelungen. Archiv für Gynäkologie. Berlin.
1894. Moser, P., Zur Casuistik der Missbildungen, bedingt durch amn. Bänder. Prager med. Wochenschrift S. 321. Prag.
1896. v. Winkel, F., Aetiologische Untersuchungen über einige sehr seltene fötale Missbildungen. Münch. med. Wochenschr. Nr. 17 und 18.
1896. Stoss, A., Eine seltene Pferdemissbildung. Monatshefte f. prakt. Thierheilkunde Bd. VII. Stuttgart.
1896. Derselbe, Missbildungen. Jahresbericht der königl. thierärztl. Hochschule München.
1900. Kitt, Th., Lehrbuch der pathol.-anatom. Diagnostik. Stuttgart.
1901. Ribbert, H., Lehrbuch der allgem. Pathologie.